中山醫學大學附設醫院

主題名稱	中耳病變判讀訓練模型 Middle ear lesions interpretation training model				
編號	222020-001-W-025	制定者	林秀琴	公布日期	101 年 05 月 21 日
制定單位	臨床技能訓練中心	核准者	田雨生	修正日期	102 年 02 月 06 日
版本/總頁數	第 2.0 版/4 頁	審查者	曾翊縺	檢閱日期	112 年 07 月 03 日

一、目的

使醫護人員及醫事相關人員，瞭解中耳病變判讀訓練模型之操作步驟及要點說明。

二、範圍

臨床技能訓練中心學員。

三、說明

中耳病變判讀訓練模型（Adam Rouily，型號 AR-302）：

（一）操作步驟及要點說明

步驟	說明
1.模擬正常耳道 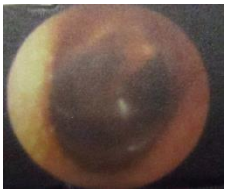	1.鼓膜是外耳與中耳的交界。 2.鼓膜上方 1/5 稱鬆弛部，下方 4/5 稱緊張部。 3.槌骨短突向前進入外耳道。 4.鼓膜中央附著在槌骨柄。 5.正常鼓膜呈現半透明薄膜狀，從耳鏡中可見灰色光澤的薄膜，若清晰的話，也可見占骨。 6.鼓膜向下向前延生出光錐。 7.供應鼓膜的血液來自耳道，血管環繞於內部周圍。
2.耳垢 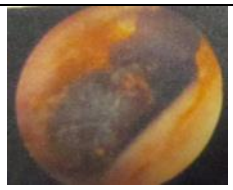	耳垢是耳道腺體正常的分泌物，可以保護內部的鼓膜。開始時耳垢是一種無色半流體物質，隨著時間的延長，從淡黃色—深黃—褐色最後變成黑色。
3.急性中耳炎併有滲液	鼓膜彎曲，上半部血管突起及下半部混濁，同時鼓膜上半澎出及槌骨外型不明顯。

版權為中山醫學大學附設醫院所有，禁止任意抄襲、翻印及轉讓

步驟	說明
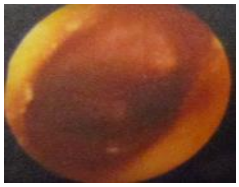	
4.急性中耳感染併有化膿現象 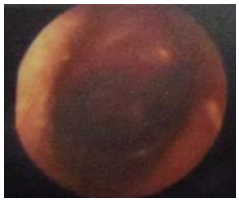	中耳變得難以辨別，但鼓膜前端化膿物清晰可見。
5.急性中耳炎併無法辨識的異物 	鼓膜有許多突出物，並在鼓膜後有流膿，有時這是穿孔的徵兆。有時鼓膜必須切開。
6.漿液性中耳炎外觀 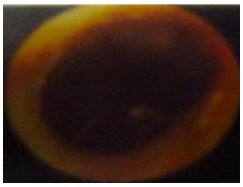	鼓膜會失去光澤且在邊緣有化膿物。
7.兒童無症狀的中耳積液 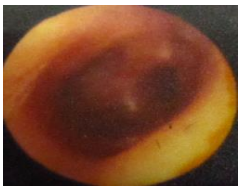	鼓膜下半部有清晰可見的液體，使得槌骨無法清楚辨識。
8.中耳流出物 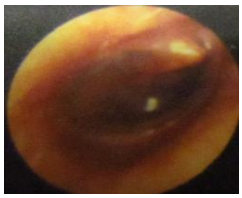	從鼓膜流出的液體充滿內耳。
9.嚴重的中耳炎 	鼓膜內陷且槌骨顯示水平，耳咽管阻塞導致無法置換空氣，氧氣通常在中耳被吸收，並形成負壓及積液。
10.鼓膜炎	中耳發炎至癒合的過程中可能形成疤痕組織，鼓膜也可看見血小板的聚集。

版權為中山醫學大學附設醫院所有，禁止任意抄襲、翻印及轉讓

步驟	說明
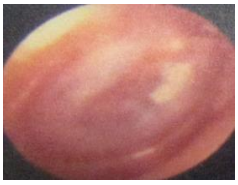	
11.鼓膜穿孔 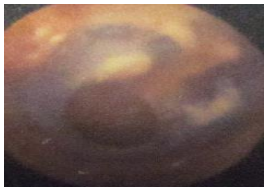	穿孔通常是單一發生的，也可能是多重發生。通常在急性感染或化膿時會引起穿孔。
12.中耳通氣管 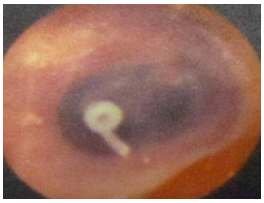	當內科治療失敗且鼓膜持續有積液時，可植入中耳通氣管促進引流。

（二）實施及修訂

本辦法經醫學教育部內部會議通過後公布實施，修正時亦同。

四、使用表單

（略）

五、流程圖

（略）

六、參考資料

（略）

七、附件

（略）

版權為中山醫學大學附設醫院所有，禁止任意抄襲、翻印及轉讓

八、文件修正紀錄

修正日期	版本	修正說明	備註
101.05.21	1.0	新制定	101 年 05 月 21 日醫學教育部內部會議通過
102.02.06	2.0	配合標準化文件管理辦法修正公布日期及進行年度臨時檢閱	
103.09.15	2.0	年度檢閱，無修正。版本不變動。	
104.08.03	2.0	年度檢閱，無修正。版本不變動。	
105.12.30	2.0	年度檢閱，無修正。版本不變動。	
106.12.29	2.0	年度檢閱，無修正。版本不變動。	
107.05.01	2.0	年度檢閱，無修正。版本不變動。	
109.12.17	2.0	年度檢閱，無修正。版本不變動。	
112.07.03	2.0	年度檢閱，無修正。版本不變動。	

版權為中山醫學大學附設醫院所有，禁止任意抄襲、翻印及轉讓