

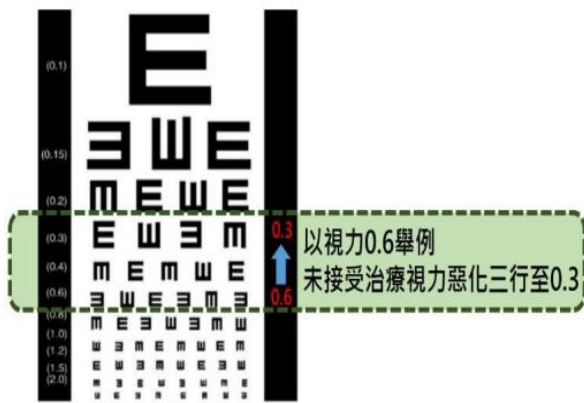
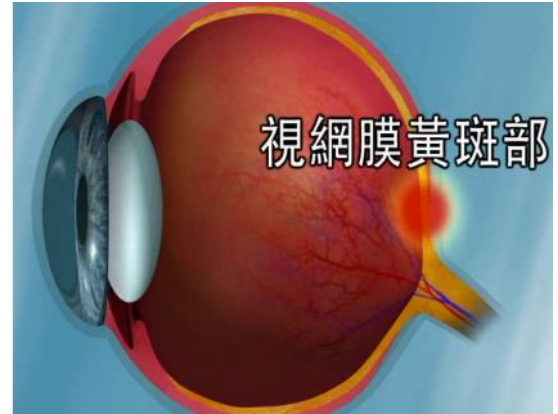


我有糖尿病黃斑部水腫病變，該接受何種治療

前言：

黃斑部水腫病變是糖尿病病人視力喪失最常見的原因，但透過眼球內注射（抗新生血管藥物、類固醇類）或雷射治療，可以改善視力或減緩惡化的症狀。

若未接受適當治療會明顯產生視力受損(視力表惡化三行)，受損機率依次：一年約為 10%、二年 20%、三年 30%，嚴重時會造成失明。



不論接受何種治療，都需持續追蹤血糖、視力及眼底檢查。血糖控制非常重要，糖化血色素若能控制在 7% 以下，每年僅 2% 病人視力惡化。除了定期就診，也建議使用簡易視力表或阿姆斯勒方格表 (Amsler grid) 進行自我追蹤。

不同的治療方式選擇，需考量治療時程、效果、副作用、費用等，請您透過本表單思考自己的期待與考量，做出最適合您的選擇。

適用對象 / 適用狀況

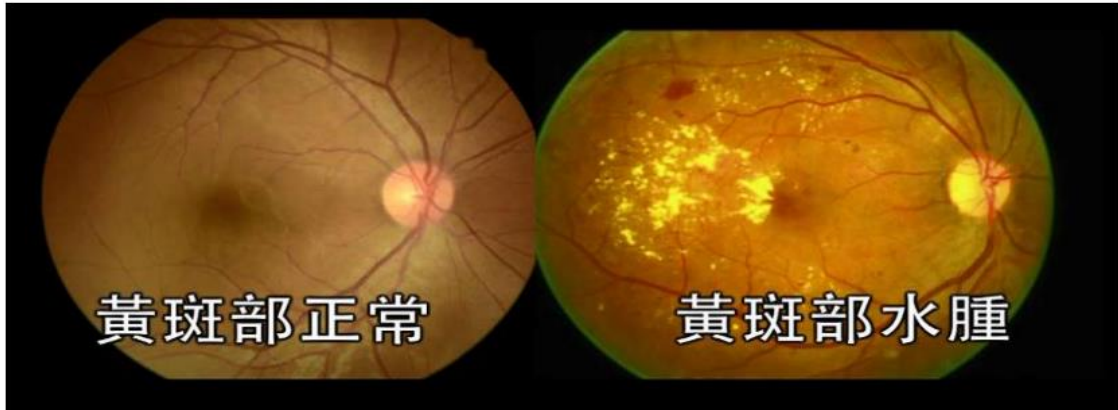
糖尿病人出現視力模糊，且診斷具有黃斑部水腫病變者。



介紹

(一)為何會發生糖尿病黃斑部水腫病變?

長期血糖上升會引起視網膜的血管病變，造成視網膜中央的黃斑部水腫，稱為糖尿病黃斑部水腫病變，會造成視力障礙。



(二)糖尿病黃斑部水腫病變有哪些症狀?

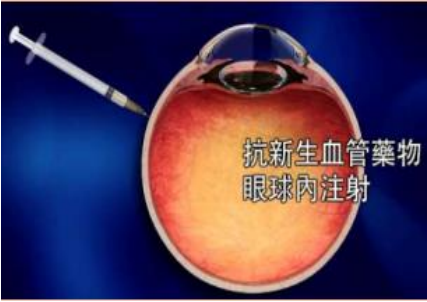

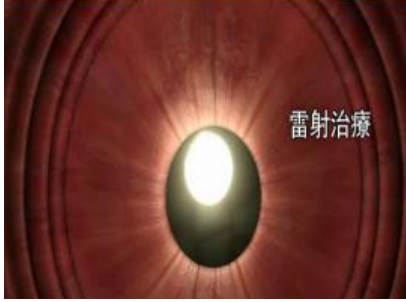
病人看東西時會有物體扭曲、顏色變淡、變暗等現象，當症狀輕微或單眼發病，並不易察覺。





醫療選項簡介

糖尿病黃斑部水腫病變主要的治療方式有眼球內注射(包含兩類藥物)及雷射治療。

眼球內注射		雷射治療
<p>抗新生血管藥物</p>  <p>抗新生血管藥物 眼球內注射</p>	<p>類固醇類藥物</p>  <p>類固醇 眼球內注射</p>	 <p>雷射治療</p>
<p>透過減少微血的滲漏，阻斷眼血管的新生作用來治療黃斑部水腫病變以改善力。</p>	<p>可抑制發炎細胞素的分泌，改善黃部水腫情形。</p>	<p>可治療黃斑部水腫病變，以減緩視力惡化。</p>

您目前比較想要選擇的方式是：

- 眼球內注射-抗新生血管藥物
 眼球內注射-類固醇類藥物
 雷射治療
 目前還不清楚

共享決策前病人評估

- 健康狀況：視力，右 左 、血糖，六個月內的糖化血色素
- 內科疾病史：洗腎、心臟病、中風、血壓控制不良
- 眼科疾病史：
 - 糖尿病眼病變，治療方式：未治療、眼球內注射、雷射、手術
 - 高眼壓/青光眼、白內障術後

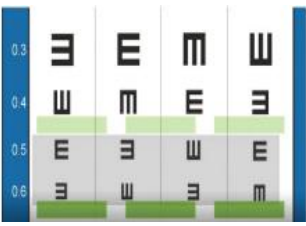
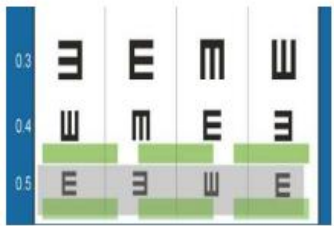
～後面尚有題目，請繼續回答，謝謝～



中山醫學大學附設醫院
醫病共享決策輔助評估表

請透過以下四個步驟來幫助您做決定

步驟一：醫療選項的比較

		眼球內注射		雷射治療
		抗新生血管藥物	類固醇類藥物	
要做的事 (療程)		<ul style="list-style-type: none"> ● 第一年:前 3~5 個月連續每月注射一針,之後依醫師建議回診注射(平均約 8 針)。 ● 第二年之後逐年遞減,三年內共計約 12 針。 	<ul style="list-style-type: none"> ● 約 4~6 個月注射一次,一次注射一針,不建議雙眼同時注射。 ● 一年注射 3 針,三年內共計約 3~5 針。 	<ul style="list-style-type: none"> ● 於門診進行,以雷射光照射視網膜,沒有傷口。
治療效果		<ul style="list-style-type: none"> ● 治療兩年平均可進步視力表兩行 11。 ● 完成兩年治療,可維持長期效果。 	<ul style="list-style-type: none"> ● 治療三年平均可進步視力表約一行。 	<ul style="list-style-type: none"> ● 具延緩視力惡化效果,但進步有限,一年小於視力表一行。
副作用 (短期)	眼內感染	<1%	<1%	-
	玻璃體出血	約 5%	-	約 1.4%



風險 (長期)	<ul style="list-style-type: none">● 中風或心肌梗塞的風險：約 1‰。 曾有中風、短暫性腦缺血發作或心肌梗塞的病患應謹慎使用。● 眼內發炎：約 0.2~3.7‰。● 懷孕時不宜使用。	<ul style="list-style-type: none">● 眼壓過高：約 24%，治療第 8 週眼壓最高，長期觀察有 <1% 的病人須接受手術，方能控制高眼壓。● 白內障：多次注射後，發生比率會提高，追蹤 18~30 個月，約超過 60% 須手術。● 飛蚊症：約 5%。	<ul style="list-style-type: none">● 視網膜不正常血管增生：1%，會使視力變差。● 視網膜產生結疤，治療同時也會造成部分網膜細胞受損。
費用	<ul style="list-style-type: none">● 健保有條件給付 8 針，審查時間約一個月。● 第 9 針開始須自費，各藥物費用不等，每針約六千至數萬元。	<ul style="list-style-type: none">● 健保有條件給付 5 針，審查時間約一個月。● 第 6 針開始須自費，一針約五萬元。	<ul style="list-style-type: none">● 健保完全給付。
結論	<ul style="list-style-type: none">● 為眼球內注射，可減緩視力惡化，視力改善的效果比雷射好。● 健保只部分給付，且需要多次療程。		<ul style="list-style-type: none">● 為傳統之治療方式，可減緩視力惡化，但改善效果限。● 為健保給付之治療方式。



步驟二：您選擇醫療方式會在意的項目有什麼？以及在意的程度為何？

請依據您個人的偏好來勾選以下合適的項目(5分為最在意，0分為最不在意)

考量項目	在意程度					如果您非常在意這件事，建議您可以考慮選擇的方案
	完全 不在意				非常在意	
1.我擔心治療過程的疼痛、害怕多次打針	1	2	3	4	5	類固醇類注射 或 雷射
2.我擔心治療後視力恢復的狀況不理想	1	2	3	4	5	抗新生血管藥物注射 或 類固醇類注射
3.我擔心治療效果太慢	1	2	3	4	5	抗新生血管藥物注射 或 類固醇類注射
4.我擔心治療效果維持時間有限	1	2	3	4	5	類固醇類注射 或 雷射
5.我曾經有過中風或心肌梗塞擔心增加風險	1	2	3	4	5	類固醇類注射 或 雷射
6.我擔心增加眼壓過高或白內障的風險	1	2	3	4	5	抗新生血管藥物注射 或 雷射
7.我擔心健保無法給付後需要自己負擔數萬元的費用	1	2	3	4	5	雷射
8.我擔心需要多次返診造成家人負擔	1	2	3	4	5	類固醇類注射 或 雷射

步驟三：您對治療的認知有多少？（請勾選√）

	對	不對	我不確定
1. 雷射只能防止視力惡化；藥物注射則有機會改善視力。			
2. 眼球內注射抗新生血管藥物，第一要打針的次數比類固醇多。			



3. 雷射治療比較不痛，且沒有傷口。			
4. 接受雷射治療可能會造成視網膜結痂、造成部分細胞受損。			
5. 6個月內有過中風或心肌梗塞的病人，比較不建議使用抗新生血管藥物。			
6. 注射類固醇眼內藥物，發生高眼壓及白內障的比率較高。			
7. 所有的眼內注射藥物都可以申請健保給付。			

步驟四：您現在確認好想要的治療方式嗎？

1. 我已經確認好想要的治療方式，我決定選擇：(下列擇一)

眼球內注射-抗新生血管藥物注射

眼球內注射-類固醇類注射

雷射

不進行任何治療，原因：_____

2. 目前我還無法決定

我想再與我的主治醫師討論我的決定

我想要再與其他人(包含配偶、家人、朋友或第二意見提供者…)討論我的決定

3. 對於以上治療方式，我想要再了解更多，我的問題有：

完成以上評估後，您可以將此份結果與您的主治醫師討論。

～感謝您撥空填寫，敬祝 順心～

最後，請花一點時間幫我們完成下列評估



您的肯定跟建議，是我們動力

醫療決定品質評估

	不同意	不太同意	普通	同意	非常同意
1. 在下決定前，幫助我知道每個選項的優點及缺點	1	2	3	4	5
2. 在下決定前，幫助我辨識想詢問醫生的問題	1	2	3	4	5
3. 在下決定前，幫助我表達疑慮與想法且受到醫療人員重視	1	2	3	4	5
4. 在決定治療方式時，了解在意問題的好處及壞處	1	2	3	4	5
5. 在決定治療方式時，得到足夠的幫助或建議來作決定	1	2	3	4	5
6. 在決定治療方式時，作了最適合的決定	1	2	3	4	5
7. 在協助你下決定時，醫療人員的努力程度	1	2	3	4	5
8. 這樣的醫病溝通方式，能減少我的焦慮	1	2	3	4	5
9.這份決策輔助工具，是否有某些描述、圖片、呈現方式或題目，讓您不容易理解或作答？請簡述：					
10.是否有想知道且關係到抉擇的問題，但這份決策輔助工具沒有說明？請簡述：					

參考：醫策會「病人安全共進計畫 成效評估調查問卷（民眾版）」

有建議也歡迎提出



參考文獻：

1. Photocoagulation for diabetic macular edema. Early Treatment Diabetic Retinopathy Study report number 1. Early Treatment Diabetic Retinopathy Study research group, Arch Ophthalmol. 103 (1985) 1796-1806.
2. Ciulla TA, Amador AG, Zinman B, Diabetic retinopathy and diabetic macular edema: pathophysiology, screening, and novel therapies, Diabetes Care. 26 (2003) 2653-2664.
3. Elman MJ, Ayala A, Bressler NM, et al, Intravitreal Ranibizumab for diabetic macular edema with prompt versus deferred laser treatment: 5-year randomized trial results, Ophthalmology. 122 (2015) 375-381.
4. Schmidt-Erfurth U, Lang GE, Holz FG, et al, Three-year outcomes of individualized ranibizumab treatment in patients with diabetic macular edema: the RESTORE extension study, Ophthalmology. 121 (2014) 1045-1053.
5. Wells JA, Glassman AR, Ayala AR, et al, Aflibercept, Bevacizumab, or Ranibizumab for Diabetic Macular Edema: Two-Year Results from a Comparative Effectiveness Randomized Clinical Trial, Ophthalmology. 123 (2016) 1351-1359.
6. Boyer DS, Yoon YH, Belfort R, Jr., et al, Three-year, randomized, sham-controlled trial of dexamethasone intravitreal implant in patients with diabetic macular edema, Ophthalmology. 121 (2014) 1904-1914.
7. Luttrull JK, Dorin G, Subthreshold diode micropulse laser photocoagulation (SDM) as invisible retinal phototherapy for diabetic macular edema: a review, Curr Diabetes Rev. 8 (2012) 274-284.
8. Malcles A, Dot C, Voirin N, et al, SAFETY OF INTRAVITREAL DEXAMETHASONE IMPLANT (OZURDEX): The SAFODEX study. Incidence and Risk Factors of Ocular Hypertension, Retina. 37 (2017) 1352-1359.
9. Brown DM, Schmidt-Erfurth U, Do DV, et al, Intravitreal Aflibercept for Diabetic Macular Edema: 100-Week Results From the VISTA and VIVID Studies, Ophthalmology. 122 (2015) 2044-2052.
10. Avery RL, Gordon GM, Systemic Safety of Prolonged Monthly Anti-Vascular Endothelial Growth Factor Therapy for Diabetic Macular Edema: A Systematic Review and Meta-analysis, JAMA Ophthalmol. 134 (2016) 21-29.
11. Virgili G, Parravano M, Evans JR, Gordon I, Lucenteforte E. Anti-vascular endothelial growth factor for diabetic macular oedema: a network meta-analysis, Cochrane Database Syst Rev. 10 (2018) CD007419.
12. Grover D, Li TJ, Chong CC. Intravitreal steroids for macular edema in diabetes, Cochrane Database Syst Rev. 1 (2008) CD005656.

【版本】 2019 年第二版，更新日期：2019.12.05

【經費來源】 本工具由衛生福利部「醫病共享決策推廣計畫」項下經費支應。經費來源及研發團隊成員與此工具相關醫療選項沒有利益衝突、經濟利益或贊助關係。

【研發團隊】

2017 年第一版：王俊興、王英偉、石崇良、李宜恭、林宏榮、侯文萱、徐圭璋、翁文能、張坤來、梁蕙雯、陳可欣、陳厚全、陳景寧、黃奕修、廖熏香、蔡景耀、譚家偉(依姓名筆劃排序) 游育苓、吳碧娟、張靜怡

2019 年第二版：李宜恭、侯文萱、紀景琪、翁逸豪、陳可欣、陳祖裕、黃奕修、廖熏香、劉人璋、劉建良、蔡景耀、鄭浩民(依姓名筆劃排序) 陳嘉珮、吳碧娟、蔡庚君